AUG 17

Beiträge zur Diagnose des Speiseröhrenkrebses mit besonderer Berücksichtigung des Schmerzsymptoms.

INAUGURAL-DISSERTATION

zur

Erlangung der Doktorwürde

einer

hohen medizinischen Fakultät

der

Ruprecht-Karls-Universität zu Heidelberg

vorgelegt von

CARL A. PAPE
aus Düsseldorf.

Heidelberg.
Buch- und Kunstdruckerei Rößler & Herbert
1913.

Gedruckt mit Genehmigung der Universität Heidelberg.

Dekan und Referent
Prof. Dr. W. Fleiner.

Meiner Mutter in Dankbarkeit gewidmet.

Digitized by the Internet Archive
in 2026

https://archive.org/details/IA40153303_0139

Die Aetiologie des Carcinoms ist trotz aller fleissigen Bemühungen unserer angesehendsten Forscher noch völlig unbekannt, und wir kennen keine Möglichkeit, uns vor dem Krebs zu schützen.

Ist das Ca. schon aus diesem Grunde eine unheimliche Krankheit, so wird sie es dadurch noch mehr, dass sie im Anfange gar keine oder nur sehr geringe Beschwerden macht, und deshalb von den Patienten nicht beachtet wird. Solche Fälle kommen gewöhnlich dann so spät in ärztliche Behandlung, dass eine wirksame Therapie ausgeschlossen ist.

Im Allgemeinen rufen die Carcinome der Speiseröhre nur mechanische Störungen hervor, Schlingbeschwerden, welche auch erst auftreten, wenn die Neubildung eine gewisse Grösse erreicht hat. Dass Speiseröhrenkrebse auch ohne Beschwerden verlaufen können, sozusagen latent, beweisen die weiter unten angeführten Fälle. Andere Beschwerden, insbesondere Schmerzen, sind seltener und kommen in den Anfangsstadien kaum vor.

Ich führe zunächst eine Reihe von Fällen an, die diese Tatsache illustrieren sollen und gehe dann zu meinem speziellen Fall über, der dadurch Interesse verdient, dass ein Speiseröhrenkrebs von Anfang an heftige Schmerzen hervorgebracht hat.

Einen fast klassischen Fall für die erste Kategorie von Krebsgeschwulst der Speiseröhre beschreibt Strauss in No. 7 d. Münch. Med. W'schrift 1912:

„Der 40jährige Arbeiter L. Sch. stiess beim Oeffnen eines Tores in der Dunkelheit gegen einen in Kopfhöhe stehenden Riegel so heftig, dass er beinahe umgefallen wäre. Am nächsten Tage war der Schmerz vorbei, sodass der Verletzte den Unfall weiter nicht beachtete, bis sich nach einiger Zeit ein kleiner schmerzhafter Knoten an der Stelle des Stosses entwickelte. Wegen dieses Knotens, der später angeblich nicht grösser wurde, suchte der Verletzte seinen Hausarzt auf, durch den der Patient mir zur Operation überwiesen wurde. Die weitere Analyse ergab nichts besonderes hereditäre Belastung irgendwelcher Art, Potus und Lues werden negiert. Der Patient will früher immer gesund gewesen sein, bis er vor einem halben Jahre wegen eines chronischen Magengeschwürs längere Zeit arbeitsunfähig war. Bei der Untersuchung zeigte der Verletzte schlechtes, fast kachektisches Aussehen, Blässe der Haut und der sichtbaren Schleimhäute, geringes Fettpolster, mässig gut entwickelte Muskulatur. Drüsenschwellung irgendwelcher Art fehlten. Körpertemparatur 36,9°. Die inneren Organe lassen keinen krankhaften Befund erkennen, insbesondere fehlt jede Andeutung einer Erkrankung des Magens. An der rechten Kopfhälfte befindet sich oberhalb der Stirnhaargrenze, nahe der Mittellinie unter der unveränderten Haut eine halbnussgrosse, halbkugelige Geschwulst, die weiche elastische Consistenz zeigt, auf Druck nicht besonders empfindlich ist und sich nicht von der mit hartem, scharfem Rand abgrenzbaren Unterlage verschieben lässt. Die bestimmten anamnestischen Daten machten

die Diagnose eines periostalen Haematons wahrscheinlich. Bei der Incision fand sich ein solider, weicher, von Periost ausgehender Tumor, dessen Schnittfläche einen sarkomartigen Eindruck hatte und der daher weit im gesunden exstirpiert wurde. Naht der Wunde, Heilung per primam. Die histologische Untersuchung der excidierten Geschwulste ergab zahlreiche, sehr dicht angeordnete, verschieden grosse, zum Teil rundliche, solide Zellnester. Sie bestehen aus meist grossen polymorphen Zellen mit bläschenförmigen Kernen und grossen Kernkörperchen. Das bindegewebige Stroma ist in Form von schmalen, bindegewebigen Septen auf ein Minimum reduziert. Somit handelte es sich um einen epithelialen Tumor, der bei seiner Lokalisation als metastatischer, sekundärer aufgefasst werden musste. Der Patient war zunächst ohne Schmerzen, und ich nahm mit Rücksicht auf die in der Anamnese angegebene Magenerkrankung an, dass der primäre Tumor im Magen sitze, obwohl alle Symptome eines Magenkrebses bis dahin fehlten. Im weiteren Verlauf kam es nach 8 Wochen zum Erbrechen kaffeesatzartiger Massen und zum Blutabgang im Stuhl. Der Patient wurde bettlägerig und starb nach weiteren 9 Tagen unter den Erscheinungen der zunehmenden Entkräftung. Lungenerscheinungen traten erst kurze Zeit ante exitum auf. Zu derselben Zeit kam es zu Fieber und langsam stärker werdenden Kopfschmerzen.

Die Autopsie ergab einen Speiseröhrenkrebs in der Mitte der Speiseröhre, der zirkulär die ganze Schleimhaut in einer Längsausdehnung von 10 cm geschwürig zerstört hatte und zu einer Perforation in das rechte Mediastinum führte. Die rechte Lunge war intensiv mit der Speiseröhre verwachsen. Magen und

sonstige Organe fanden sich frei von Krebsmetastasen, bis auf die bereits operierte Schädelmetastase, die rezidivierend die Schädelknochen perforiert und zu einer der Dura aufsitzenden Metastase geführt hatte. Kurz zusammengefasst handelt es sich um einen latenten Oesophaguskrebs, der im Anschluss an einen Unfall zu einer Metastase am Schädel geführt hatte. Erst durch diese Metastase, die zunächst als primärer Tumor auftrat und nur durch die mikroskopische Untersuchung als metastatische Geschwulst erkannt werden konnte, wurde die Aufmerksamkeit auf die primäre Geschwulst gelenkt".

Charakteristisch ist hier also das Fehlen aller Schluckbeschwerden und Schmerzen trotz der grossen Ausdehnung des Ca.-Geschwüres, das offenbar mehr infiltrierend als obstruierend wirkte.

Einen weiteren Fall entnehme ich Dr. Bosse's Arbeit in der St. Petersburger medizinischen Wochenschrift 1905 Nr. 39, der noch dadurch an Interesse gewinnt, dass er durch seinen akuten Beginn mit Fieber eine subacut verlaufende Pneunomie des linken Oberlappens vortäuschte und ein grelles Licht auf die Schwierigkeit der Carcinom-Diagnose wirft:

„Herr F. R., 49 Jahre alt, Kaufmann, von kräftigem Körperbau, nur abgesehen von einigen Erkältungen, bis dahin immer vollkommen gesund, erkrankte Anfang August plötzlich unter Symptomen, die auf einen akuten Magenkatarrh hinwiesen. Er klagte über Brechreiz, Kopf- und Gliederschmerzen, Frösteln und Schmerzen im Epigastrium. Die Temperatur betrug 39°. 3 Tage später kam Herr K. zu mir in die Sprech-

stunde, er sah sehr schlecht, ja direkt verfallen aus, namentlich quäle ihn sehr der Umstand, dass er schlechter schlucken könne. Eine sofort vorgenommene Sondierung der Speiseröhre gelang erst nach mehrfachen Versuchen mit der dünnen Sonde. Das Hindernis sass etwa in der Gegend der Bifurkation der Trachea, und dieser Umstand bewog mich, dem Patienten oesophagoskopieren zu lassen. Herr Dr. von Bergmann, der die Freundlichkeit hatte, den Kranken zu untersuchen, schrieb mir, dass es sich im vorliegenden Fall wohl um ein Neoplasma handeln dürfte, ganz sicher sei es aber nicht, weil die Einführung des Instrumentes wegen der grossen Schmerzhaftigkeit nur teilweise gelang. Der Krankheitsverlauf behielt in den folgenden Tagen seinen akuten Charakter, leichte Schüttelfröste stellten sich ein, die Temperatur blieb dauernd hoch, die Schmerzen beim Schlucken vermehrten sich und zogen sich bis in die oberen Rückenpartien. Eine erneute vorsichtige Sondierung erweckte in mir jetzt das Gefühl, als glitte die Sonde über eine Prominenz hinweg, deren Berührung vom Kranken als äusserst schmerzhaft geschildert wurde. Ich muss sagen, dass meine Vermutung, als handle es sich um ein Carcinom, mir jetzt berechtigte Zweifel erweckte, viel näher lag die Annahme, dass ein Abscess der Oesophaguswand oder Mediastinitis mit Hervorwölbung einer bestimmten Partie des Oesophagus vorläge, welche Folgerung um so berechtigter erschien, als wenige Tage später ein Ereignis eintrat, das meine Annahme zu rechtfertigen schien. Der Patient hatte unter andauernd hohem Fieber starken Husten bekommen, gegen den alle Narcotica erfolglos blieben. Eine genaue Untersuchung der Lunge ergab ausser einer geringen Dämpfung der linken Lungenspitze nichts besonderes. In der Nacht auf den 23. August

hustete der Patient plötzlich einen halben Liter gelben Eiter aus, wonach sofort grosse Erleichterung eintrat, und die Temperatur bis zum nächsten Vormittag auf die Norm sank. Eine Untersuchung des Auswurfs ergab nichts Besonders, auch war derselbe keineswegs übelriechend. Gegen die Annahme, dass ein Abscess, der vom Mediastinum ausging, in einen Hauptbronchus durchgebrochen war, schien so lange nichts zu sprechen, als nicht nach mehreren Tagen das Krankheitsbild sich wiederum änderte. Anstieg der Temperatur, unregelmässiger Typus derselben, wiederum beginnende Schmerzen, Schlaflosigkeit infolge von Hustenreiz und Aenderung in der Beschaffenheit des Sputums. Letzteres bestand aus einer widerlich süsslich riechenden, eitrigen Masse, von schmutzig-braun-grüner Farbe. Eine erneute Untersuchung derselben (Dr. K.) ergab keine Tuberkelbazillen und keinerlei sonstigen pathologischen Elemente, ausser Eiter. Gegen eine erneute Untersuchung mit der Sonde sträubte sich der Patient energisch, sodass davon abgesehen werden musste. Anfang September gibt der Patient an, dass er beim Husten über dem linken Schulterblatt und unter dem linken Schlüsselbein Schmerzen empfinde. Eine erneute Unsersuchung der Lungen ergibt l. h. o. Dämpfung bis zur Spina scapulae, l. v. o. desgleichen bis zur zweiten Rippe, auskultatorisch abgeschwächtes Atmen, nur sehr vereinzeltes Giemen; der Perkussionsschall ist leicht tympanitisch. Wir hatten es offenbar mit einer Aspirationspneumonie zu tun, die subakut verlief. Anzeichen einer circumskripten Pleuritis waren nicht vorhanden, Cavernensymptome fehlten. Sputumuntersuchung verlief wiederum negativ. Eine Röntgendurchleuchtung des Brustkorbes ergab zweifellos eine Schattenbildung, die ihrer Configuration nach etwa dem perkutorisch festgestellten Dämpfungs-

gebiet entsprach. Dieser Befund legte die Vermutung nahe, dass in der Tiefe des Oberlappens eventuell ein Prozess von statten gehe, der zur Abscessbildung führen könne und einem operativen Eingriff Erfolg verheisse, vorausgesetzt nämlich, dass der gedachte primäre Herd im Mediastinum zur Ausheilung gelange, was immerhin möglich schien. Diese Hoffnung liess nun die Operation indiziert erscheinen, und zwar tat Eile not mit Rücksicht auf die schwindenden Kräfte des Patienten. Ferner waren Haemoptoen eingetreten, die ihrerseits der an und für sich schon spärlichen Nahrungszufuhr Beschränkung auferlegten, und ausserdem in mir die Befürchtung wachrief, dass durch Arrosion eines grösseren Gefässes eine sofort tötliche Blutung hätte erfolgen können. Gänzlich aussichtslos war unter den angeführten Gesichtspunkten die Operation nicht, ohne Operation war das Ende unvermeidlich. Von Seiten des Herzens lag keine Gefahr vor, da die Herzaktion stets befriedigend war. Eine eingehende nochmalige Generaluntersuchung ergab keine Beweise für einen carzinomatösen Prozess. Nirgends Drüsen, keine Veränderung an der Milz, vielleicht eine geringe Resistenz des Leberlappens, dabei ein durchaus befriedigendes Schluckvermögen für dünnbreiige Speisen: kurz das Resultat der Untersuchung war das, dass Herr Kollege von Bergmann nach sorgfältigster Erwägung sich entschloss, die Operation auszuführen. Dieselbe fand am 19. September auf seiner Abteilung statt: Eukaininfiltration nach Schleich, Probepunktion l. v. o. ohne Resultat, darauf Resektion eines 5 cm langen Stückes der zweiten Rippe. Punktion der Lunge gibt keinen Eiter, darauf Entfernung des sternalen Rippenendes in einer Länge von 2 cm. Wiederum keinen Eiter. Pleura visceral mit Schwarten bedeckt. Ent-

fernung desselben mit scharfem Löffel. 23. September Sputum schokoladefarbig, fadersüsslicher Geruch. 28. September Röntgendurchleuchtung: Schatten links vom Sternum über der zweiten und dritten Rippe. Auskultatorisch daselbst Rasseln, zum Teil unbestimmtes, zum Teil deutlich bronchiales Atmen. Zugleich trat Aphonie ein, und ergab die laryngoskopische Untersuchung eine Lähmung des linken Stimmbandes. 5. Oktober: Der Patient wird auf Wunsch entlassen. Zu Hause erschien der Patient sich Anfangs erholen zu wollen, ja er fühlte sich einige Tage so gut, dass er aufstehen wollte. Sehr störend für ihn war neben der vollkommenen Stimmlosigkeit eine von Tag zu Tag sich steigernde Schwerhörigkeit. Allmählich wurde auch der Puls schlecht, unerträgliche Schmerzen stellten sich ein, deren Sitz der Patient in die Sternalgegend verlegte, und am 6. November trat unter Anzeichen von Herzschwäche der Tod ein. Die Sektion ergab folgenden Befund: Hochgradige Abmagerung, gelbliches Hautcolorit, in der Gegend der zweiten Rippe eine ca. 11 cm lange, etwa 4 bis 5 cm breite Operationswunde, auf deren Grunde eitrig belegte Substanz sichtbar ist. Rechte Lunge normal gelagert, seitlich adhaerent, linke Lunge von der dritten Rippe an nach oben hin fest verwachsen, nach unten frei, stark retrahiert. In der Pleurahöhle etwa 100 ccm trüben Serums. Im Pericard ca. 100 ccm dünne fibrinös-eitrige Flüssigkeit. Die Spitze der linken Lunge mit der Costalpleura fest verwachsen. Rechte Lunge ödematös, am Hilus derselben eine etwa walnussgrosse, offenbar carcinomatöse Drüse. Nach Herausnahme des Oesophagus, der Trachea und der linken Lunge, präsentieren sich etwa klein—apfelgrosse Tumormassen an der hinteren rechten Seite der Trachea, den Oesophagus ein wenig nach

links drängend. Dieser Partie entsprechend erscheint der Oesophagus durch eine Neubildung zerstört. Statt der normalen Schleimhaut findet sich eine markig weisse, zerfliesslich weiche Geschwulstmasse. Die Weite des Oesophagus an dieser Stelle beträgt 7 cm, während seine Weite oberhalb und unterhalb der Geschwulstpartie 4 cm beträgt. Die Ausdehnung der ganzen krebsig entarteten Partie in vertikaler Richtung beträgt 7 bis 8 cm, das untere Ende derselben ist vom zackigen Rande der Cardia 16 cm entfernt. Die Schleimhaut der Cardia an der der Geschwulst zunächst gelegenen Partie ist weisslich-flockig, höchstwahrscheinlich als Ausdruck regionärer Metastasen. Im Anfangsteil des linken Hauptbronchus ca. 1 cm von der Bifurkation entfernt, lässt sich durch eine kleine Oeffnung weissliche, dickbreiige Geschwulstmasse hervorpressen und entspricht diese Stelle einer etwa pflaumengrossen Geschwulstpartie, welche in continuierlichem Zusammenhang mit dem zerfallenen Teil des Oesophagus steht. Die Tumormassen nehmen den hinteren Teil des Mediastinums ein und reichen bis über die Bifurcation der Trachea hinaus, sich von hier aus bis in den Hilus der linken Lunge erstreckend. Ein grösserer Abscess ist nicht vorhanden. Der linke Bronchus erscheint nicht komprimiert, während die feineren Bronchien bis in die feinsten Verzweigungen hinein dilatiert erscheinen, was darauf zurückzuführen ist, dass intra vitam eine Stenosierung des linken Hauptbronchus bestanden hat. Auf der Schleimhaut der Bronchien ein graubräunliches Sekret. Lungensubstanz zum grössten Teil verdichtet, putrid pneunomisch, Herz: Aortenklappen normal, am Anfangsteil der Aorta einige opake Flecken. Das ganze Endokard sonst normal. Aeusseres Pericard verdickt, vorderes Mediastinum normal. Milz: weich, gross,

septischen Charakters. Am linken Leberlappen an der vorderen Fläche Metastasen, sonst nirgends Drüsen. Anatomische Diagnose: Carcinom des Oesophagus perforiert in den linken Bronchus. Kein Abscess. Indurative Pneumonie des linken Oberlappens, fibrinös- eitrige Perikarditis".

Ich möchte speziell auf die Tatsache hinweisen, dass der Patient wegen seiner Beschwerden erst 4 Monate vor seinem Exitus den Arzt aufsuchte, und das Krankheitsbild das eines Mediastinalabscesses war, und der Patient erst dann über Schmerzen zu klagen anfing, als ein Einbruch in den Bronchus erfolgt war, und Erscheinungen von Seiten der Lunge auf einen krankhaften Prozess hinwiesen. Der Beginn des subjektiven Krankheitsgefühls fiel in den Anfang des August, der Exitus erfolgte Anfang November. Das Carcinom muss also schon lange bestanden haben, ohne dass es irgend welche Beschwerden verursacht hat.

Den nächsten Fall entnehme ich der englischen Wochenschrift „The Lancet". Interesse bietet der Fall deshalb dar, weil der Patient grosse Schluckbeschwerden bis zu seinem Tod, aber absolut keine Schmerzen dabei gehabt hat. Dr. J. Lindsay Steven und Dr. C. Workman berichten über diesen Fall von Oesophagus-Carcinom:

„Vor ca. einem Jahr klagte der Patient über Schluckbeschwerden, die vor etwa 3 Monaten recht unangenehm wurden und schliesslich einen solchen Grad annahmen, dass alles Genossene nach einer halben Minute wieder erbrochen wurde. Eine eingeführte Sonde

stiess 10 Zoll (25 cm) von der Zahnreihe auf einen Widerstand, der jedoch überwunden werden konnte. Mit dem Herausziehen der Sonde wurde eine Unze (ca. 30 gr.) käsiger Substanz herausbefördert, die auf einen geschwürigen Prozess hinwies. Am Tage der Aufnahme in die Klinik wurde eine Dämpfung an dem Unterlappen der linken Lunge gefunden. Temperatur war subfebril. Die Komplikation von Seiten der Lunge contraindizierte eine Operation. Während des Klinikaufenthalts wurde der Patient ausschliesslich rectal ernährt. Schmerzen fehlten vollständig. Die Sektion ergab eine Verdichtung des unteren Lappens der linken Lunge (Aspirationspneumonie) mit einem gangränösen Abscess. Im Oesophagus gegenüber der Bifurkation der Trachea zeigte sich ein grosses ulcerierendes Geschwür, welches an 2 Stellen in den linken Bronchus eingebrochen war. Metastasen wurden nicht gefunden. Bei der mikroskopischen Untersuchung erwies sich das Geschwür als ein Plattenepithelcarcinom (squamous-celled epithelioma)."

Während in diesem Fall ein allerdings schmerzloses Hindernis im Oesophagus auf einen Prozess in demselben hinweist, zeigt der nächste Fall, wie ein Oesophagus-Carcinom ohne alle Beschwerden verlaufen kann. In „The Lancet" vom 18. Oktober 1902 pag. 1039 schreibt Dr. J. G. Emanuel, Birmingham, einen Artikel über Oesophagus-Carcinome, in welchem er 6 bemerkenswerte Fälle behandelt, die er in dem Londoner Städtischen Spital für Brustkrankheiten von 1879/99 beobachtete, und die alle ohne bemerkenswerte Stenosenbildung (obstruction) zum Exitus kamen. In allen diesen Fällen traten weder Schluck-

beschwerden auf, noch waren irgend welche andere hervorstechende Symptome vorhanden. Der nachfolgende Fall ist deshalb bemerkenswert, da weder Symptome einer Verengerung des Oesophagus, noch sonst welche Symptome einer Fistelbildung zwischen Oesophagus und Bronchus vorhanden waren, obgleich eine Verbindung lange Zeit vor dem Exitus bestanden haben muss. Erst die Sektion ergab die wahre Ursache des Leidens.

„Ein 55 jähriger Mann wurde am 30. Oktober 1905 in das Westminster Hospital aufgenommen mit Klagen über Husten, Kurzatmigkeit und Gliederschmerzen. Familienanamnestisch gab er an, dass ein Bruder an Lungentuberkulose gestorben sei. Mit 21 Jahren hat Patient Scharlach durchgemacht, die letzten 4 oder 5 Jahre leidet Patient an Husten. Im Juni des laufenden Jahres begann der Husten diesmal frühzeitiger als sonst. Von Haemoptoe weiss Patient nichts, gibt aber an, dass er in der letzten Zeit beträchtlich abgenommen habe. Seit Juli habe er mit Lungen- und Rippenfellentzündung zu Bett gelegen und in allen Gliedern Schmerzen gehabt. Der Husten wurde recht heftig und verursachte gelegentlich Erbrechen. Bei seiner Aufnahme bot der Patient ein ziemlich verfallenes Aussehen dar, das Gesicht war am Jochbeinbogen gerötet. Die Temperatur betrug 101,6° F. (38,7° C.). Husten war häufig und locker mit reichlich schaumigem Auswurf von teils schleimiger, teils schleimig-eitriger Beschaffenheit. Es bestand heftige Dyspnoe, sogar im Liegen. Die Atmung war beschleunigt. Perkutorisch und auskultatorisch fand man ein hochgradiges Emphysem und Rasseln auf der ganzen Lunge. Puls 100, Herz-

töne ziemlich dumpf, Tremor der Hände. Patient klagte sehr über Schmerzen in der linken Schulter, wie auch in Knieen und Hüften. Das Schultergelenk war fixiert. Kniee und Hüftgelenke wurden im Bett gebeugt gehalten, sodass tägliche passive Bewegungen notwendig waren, um Kontrakturen zu vermeiden. Die Diaphysen waren aufgetrieben, infolge des Muskelschwunds waren Veränderungen kaum zu unterscheiden. In den Gelenken war keine augenscheinliche Flüssigkeitsansammlung, Urin normal, im Sputum keine Tuberkelbazillen. Husten und rheumatische Beschwerden liessen allmählich nach, und Patient machte zufriedenstellende Fortschritte. Annähernd um die dritte Woche fing die Temperatur an zu steigen. Am 1. Dezember wurde der Patient cyanotisch, schwach, und sah verfallen aus. Fischnahrung mundete ihm gut und er schlief gut, hustete häufig. Husten war lose, besonders heftig in den Morgenstunden, übte aber auf Bewegung oder Nahrung keinen Einfluss aus. Auswurf war reichlich und betrug ca. $^3/_{10}$ Liter in 24 Stunden. Das Sputum war schaumig, eitrig schleimig und leicht gekörnt (numulated) Blut war nicht dabei. Dumpfes Rasseln hörte man auf beiden Lungen. Ueber dem rechten hinteren Unterlappen bis zur Höhe des 6. Rückenwirbels gedämpfter Perkussionsschall, Atemgeräusche vermindert, Stimmfremitus zweifelhaft. Cardiale und viscerale Veränderungen wurden nicht konstatiert. Als eine Verschlechterung auf der rechten unteren Lunge bemerkt wurde, punktierte man am 11. die Brust und erhielt eine geringe Menge klarer Flüssigkeit, deren mikroskopische Untersuchung Leucocyten, rote Blutkörperchen und abgestossene Epithelien ergab. Eine zweite mikroskopische Untersuchung am 18. ergab weder Tuberkelbazillen noch elastische Fasern. Am 28. sah Patient

sehr verfallen aus und wurde zusehends schwächer. Die Zahl der Atemzüge wurde geringer, aber der Befund auf der rechten Lungenbasis war unverändert. Die Atmung wurde besser als man noch einige ccm einer klaren Flüssigkeit herausgeholt hatte. Mikroskopisch sah man zahlreiche Diplokokken, die Kulturen blieben steril. Am 5. Januar wurde Patient immer schwächer, am 16. nahm er keine feste Nahrung mehr zu sich, da Patient gänzlich appetitlos war, obgleich er weder Schwierigkeit noch Schmerzen beim Schlukken hatte. Exitus am 1. Februar: Bei der Sektion wurde an der Verengerung der Speiseröhre ein bösartiges Geschwür gefunden, mit einem Durchmesser von $6\,^1/_4$ cm mit harten aufgeworfenen Rändern und nekrotisiertem Grunde, welches durch eine weite Oeffnung in den rechten Bronchus durchgebrochen war. Die Durchbruchstelle erweckte den Anschein, als ob eine Perforation schon lange bestanden habe. In der Nachbarschaft fand man einige infiltrierte Drüsen, aber die Tracheadrüsen waren normal. Die beiden Pleurablätter waren trübe und verdickt und über dem Unterlappen der rechten Lunge verwachsen. Die Lungen waren empysematös, das Gewebe des rechten Unterlappens war verdichtet und gab das Bild einer septischen Bronchopneumonie, die nicht frisch war, sondern offenbar längere Zeit bestanden hatte. Alle Zeichen einer chronischen Bronchitis waren vorhanden. Man fand zwischen dem Perikard und der Pleura eine auf einen kleinen Raum beschränkte, halbverkalkte Eiterhöhle. Die Lunge fühlte sich derb an, und im rechten Lappen wurden vereinzelte, getrennte Knoten gefunden, von denen der grösste einen Durchmesser von $2\,^1/_2$ cm hatte. Dieselben waren nicht eingekapselt, die Oberfläche war unregelmässig. Ein kleiner weisser

Knoten war an der Oberfläche des Organs gelegen. Metastasen wurden nicht gefunden. Der Tod war eingetreten infolge allgemeiner Schwäche und Pneumonie. Die mikroskopische Untersuchung des Geschwürs ergab ein Carcinom."

Auch in diesem Fall ist interessant das Fehlen irgend welcher Symptome, welche auf einen Carcinom hindeuten konnten: Keine Schluckbeschwerden, kein Erbrechen, keine Schmerzen in der Brust oder im Leib, keine Stimmlosigkeit, im Wesentlichen bot das Krankheitsbild nur die Erscheinungen einer chronischen Bronchitis mit Ephysem.

Nur kurz hinweisen will ich noch auf die Arbeit von J. G. Emanuel, der oben Erwähnung getan ist, und die in der Nummer vom 18. Oktober 1906 des „The Lancet" zu finden ist. Emanuel beschreibt darin 6 Fälle von Oesophagus-Carcinom, die alle keine Schluckbeschwerden gemacht haben.

M. Litten schreibt in der „Deutschen Medizinischen Wochenschrift" vom 21. Oktober 1912 „Kurze Bemerkungen zu dem Aufsatz von W. Kuckein" über 2 Fälle von Oesophagus-Carcinom, welche unter dem Bilde eines Aortenaneurysma verliefen; ein Fall machte überhaupt keine Schluckbeschwerden, der zweite nur geringe.

H. W. Mitschell schreibt in dem Boston med. Journal 1908 No. 27 einen Fall von Oesophaguscarzinom, wo lange Zeit als einziges Zeichen eines malignen Vorganges eine Schwellung der Lymphdrüsen am Halse bestanden hat.

Fl. Hahn beschreibt in seiner Jnaugural-Dissertation, Erlangen 1899, einen Fall von Gallertkrebs des Magens und der Speiseröhre, wo eine krebsige Infiltration des ganzen Magens bestand und in kontinuierlichem Zusammenhang auf die unteren Teile der Speiseröhre überging, sodass schliesslich fast die ganze Speiseröhre fast 2 Querfinger unterhalb des Kehlkopfes in eine starre Geschwulstmasse umgewandelt war. Auch hier traten hinsichtlich der kollossalen Ausdehnung des Ca. relativ spät Beschwerden auf.

Diese Zahl von Fällen liesse sich nun noch reichlich erhöhen, umsomehr, als ich vorstehend nur einige Fälle angeführt habe, die mit direkt abnorm geringen oder gar keinen Beschwerden einhergingen.

Was nun meinen speziellen Fall anbetrifft, den Herr Prof. Dr. Fleiner mir zu überlassen die Güte hatte, so handelt es sich um einen Patienten, der 1 Jahr und 8 Monate von den grössten Beschwerden gequält wurde:

Patient A. G., 48 Jahre, Kaufmann aus Petersburg. Anamnese: Vater gestorben an Schlaganfall und Zuckerkrankheit, Mutter gestorben mit 30 Jahren im Wochenbett. 5 Geschwister. 1 gestorben, Todesursache unbekannt. Eine Cousine gestorben an Oesuphaguscarzinom. Patient verheiratet. Frau gesund, 4 gesunde Kinder. Als Kind will Patient Masern und Scharlach gehabt haben. Mit 20 Jahren Lungenentzündung. Patient soll, wie seine Frau aussagt, sein ganzes Leben lang gehustet haben, ferner bekam er öfters Influenza.

Seit 1907 klagt der Patient über Herzbeschwerden, die anlässlich einer Choleraschutzimpfung aufgetreten sein sollen. Kurzatmigkeit oder geschwollene Füsse will der Patient nie gehabt haben. Jetzige Krankheit begann im Herbst 1910 mit hin und wieder auftretenden Schluckbeschwerden. Der Patient hatte das Gefühl, als wenn die Speisen nicht durchgingen, sondern in der Speiseröhre stecken blieben, Schmerzen, Abmagerung oder Blutung fehlten. Juni 1910: Patient erkrankte mit Fieber, (Arzt hielt es für eine Fleischvergiftung). Die Zunge soll belegt gewesen sein und Stuhl verstopft. Der Patient war 10 bis 12 Tage krank. In dieser Zeit sollen auch die ersten Schmerzen hinter dem Brustbein und in der ganzen Brust aufgetreten sein. Mit der allgemeinen Besserung vergingen auch die Schmerzen, Patient ging zur Kur nach Kissingen und erholte sich wieder. September 1910: Aufenthalt in Montreux. Die Schluckbeschwerden nahmen zu, ebenso trat eine leichte Gewichtsabnahme auf. Schmerzen, Erbrechen, Blutungen bestanden nicht. November 1910 kam es öfters vor, dass die Nahrung in der Speiseröhre stecken blieb, manchmal ging dann wieder alles durch. Der Patient erkrankte an Fieber, das auf Influenza bezogen wurde, in deren Verlauf wieder heftige Schmerzen in der Brust und im Rücken, besonders aber im linken Schulterblatt auftraten. Weiterer Gewichtsverlust. Auch diesmal vergingen mit der Erkrankung die Schmerzen. Der Patient erholte sich wieder. Februar 1911 will Patient wiederum Influenza mit Fieber gehabt haben. Dabei sollen auch die Schmerzen wieder aufgetreten sein. Die Nahrungsaufnahme war wechselnd, einmal gut, das andere mal blieb sogar Flüssigkeit stecken. Im März 1911 wurde der Patient

in Berlin 2 Wochen lang behandelt. Bei einem Konsilium bekannter Kliniker und Spezialisten sprach sich der eine für beginnendes Carcinom aus, der andere für Neurose. Die Schmerzen traten jetzt häufiger auf, dagegen ging das Schlucken etwas besser. Gewicht nahm weiterhin ab. Eine Sondierung stiess auf keinen Widerstand. April wurde der Patient in Wiesbaden oesophagosopiert. Dabei wurde ein Geschwür in der Speiseröhre festgestellt. Anfänglich keine Schmerzen. Später stellten sich ziemlich heftige Schmerzen ein, besonders in der l. Seite, im Rücken und hinter dem Brustbein. Gewicht nahm weiter ab, Schlucken war schlecht möglich. Juli 1911 wurde der Patient zum zweiten Mal in einer Berliner Klinik kunstgerecht sondiert. Die Sonde ging glatt durch. Die Schmerzen bestanden weiterhin. Die Nahrungsaufnahme war schlecht. Man neigte sich bei dem nervösen Mann wiederum zu der Diagnose: Neurose. Ende Juli ging Patient nach Montreux, konnte sich aber dort garnicht erholen. Die Schmerzen waren sehr heftiger Natur, besonders im Rücken. Die Haltung des Patienten war eigentümlich gebeugt. Von Montreux ging der Patient auf Anraten seiner Aerzte zu einem Hypnotiseur. Hypnose blieb aber ohne Erfolg. Nur die Nahrungsaufnahme war etwas besser und der Patient nahm $1^1/_2$ kg zu. Anfang Oktober spuckte oder würgte er zum ersten mal Blut aus und zwar soll dasselbe schwarz gewesen sein. Patient bemerkte, dass nach dieser Blutung die Speisen viel besser die Speiseröhre passieren konnten. Die Schmerzen bestanden jedoch in sehr heftigem Maasse weiter. Dabei trat heftiges Würgen, Schlucken und Erbrechen auf. Ferner klagte Patient über heftiges Brennen in der Speiseröhre. Am 10. Oktober kam

Patient nach Heidelberg. Er klagte über heftige Schmerzen im Rücken und in der linken Schulter und unter dem Brustbein. Ausserdem über heftiges Sodbrennen, Würgen und Spucken. Hin und wieder Ausspucken von hellrotem Blut. Nahrungsaufnahme schlecht, 16 kg Gewichtsabnahme. Schlaflosigkeit. Lues negiert. Status praesens. Kleiner Mann in sehr schlechtem Ernährungszustand. Fettpolster und Muskulatur sehr reduziert. Gesichtsfarbe bleich. Patient läuft unruhig und gebückt umher und stöhnt laut vor sich hin. Zunge weisslich belegt. Keine Halsdrüsen. Thorax. Perkussion und Auskultation der Lungen ergibt normalen Befund, keinerlei Dämpfung. Cor: In normalen Grenzen, Herztöne leise und regelmässig. Puls schwach, 88. Abdomen: Gespannt mässig druckempfindlich, keinerlei Resistenz fühlbar. Hepar und Lien nicht vergrössert. Reflexe (Achilles, Pattelar und Pupillen) vorhanden. Urin: Alb. — Saccch. — Spec. Gew.: 1020. Therapie. Atropin 0,02/20 Camillenclysma, Morph. 0,01. Vom 11. bis 23. 10. ist der Schlaf etwas besser. Patient würgt häufig hellrotes Blut heraus, nimmt nur sehr wenig Nahrung zu sich. Im Stuhl wird Blut nachgewiesen. Einmal heftige Blutung, schwerer Collaps, Kampferinjektion. Morphium wird nicht vertragen (er brach darauf), Pantopon 0,2/20, Pyramidon 0,3/3 mal täglich. 24. 10.: Die Schmerzen in der Brust und im Rücken, besonders aber im linken Schulterblatt traten täglich auf. Pantopon wirkungslos, dagegen linderte Aspyrin 0,25 die Schmerzen. Patient spuckt fortwährend Speichel aus, nimmt fast keine Nahrung zu sich. 27. 10.: Zustand immer noch der gleiche, täglich heftige Schmerzen. Morphium wird in grösseren Dosen wieder gegeben, und besser vertragen. Die Nahrungszufuhr besteht in

Milch, Tee und Zucker, etwas Nudelsuppe, hin und wieder ein Schluck Sekt oder Malzextrakt. 29. 10.: Schmerzen sehr heftig; 0,02 Morphium subcut. Am 2. 11. klagt der Patient am Abend über äusserst heftige Leibschmerzen, tobt im Bett herum und schreit vor Schmerzen. Nach seiner Angabe haben sich die Schmerzen geändert. Seine Hauptklagen bilden von der rechten Seite her ausstrahlende Schmerzen, die sich über den ganzen Leib verbreiten. Da die Schmerzen urplötzlich mit grosser Heftigkeit aufgetreten sind, so wurde eine Perforation in die Bauchhöhle angenommen. Am 3. 11. traten die Zeichen einer rechtsseitigen Pleuritis auf. Patient hatte eine sehr schlechte Nacht. Untersuchung ergibt über der r. h. Lungenseite, eine Dämpfung in der Höhe des 9. und 10. Brustwirbels, Atmungsgeräusch und Stimmfremitus abgeschwächt. Abdomen gespannt, rechte Seite in der Lebergegend sehr schmerzhaft. Eine Resistenz nicht abtastbar. Wegen der Schmerzen wird häufig Morphium notwendig. Nahrung gering: Bouillon, Klysmen. Am 4. 11. nehmen Atemnot und Schmerzen zu. Auftreten von Odemen unter Atemnot und unerträglichen Schmerzen, dann Sehstörungen, Amaurose, endlich erfolgt der Exitus am 10. 11. Die Autopsie wurde 4 Stunden post mortem ausgeführt.

Sektionsbefund: Ulcerierendes Carcinom des Oesophagus übergehend auf die Cardia mit Perforation in die Bauchhöhle, Peritonitis, Pleuritis.

Befund: Leiche eines Mannes mit sehr blasser Haut und sehr geringem Fettpolster. Jn der Bauchhöhle ca. 2 Liter dünnflüssigen Eiters. Der linke Leberlappen schwarzgrün verfärbt, in geringem Masse auch die Darmschlingen, jedoch nicht fibrinös belegt

oder miteinander verklebt. Die Milz nur ganz wenig vergrössert, die Kapsel derselben etwas gerunzelt, die Pulpa schmutzig-rot, etwas weich. Das Kolon transverum ist, soweit es rechts vom Ligamentum falciforme hepatis liegt, sehr fest mit der vorderen Bauchwand verklebt, das Peritoneum an der Verklebungsstelle verdickt. Peritoneum in direkter Fortsetzung des unteren Endes des Ligamentum falciforme ist verdickt, sodass es vorne und hinten als ein Tor erscheint, (vergl. Fig. 2) das einen zwischen Zwerchfell, rechtem Leberlappen und Colon völlig abgegrenzten Teil der Bauchhöhle nach der übrigen Bauchhöhle zu eröffnet. Die Oberfläche des rechten Leberlappens ist mit einer 1 mm dicken Fibrinschicht belegt und fest mit den Diaphragma verklebt. Das Lebergewebe erscheint hier im Gegensatz zu links in schöner rotbrauner Farbe. Der lateralste Teil der Oberfläche und die ganze Unterfläche ist fleckenweise zuckergussartig; die Verdickungen der Leberkapsel betragen meist 3 bis 4 mm, die verdickten Partien sind derb. Auf dem verdickten Peritoneum findet sich Fibrin und Eiter. In den bisher der Besichtigung zugänglichen Teilen der Bauchhöhle ist eine Perforationsöffnung nicht nachweisbar.

Zwerchfellkuppe steht beiderseits an der 5. Rippe. In der linken Pleurahöhle befindet sich keine freie Flüssigkeit, dagegen in der rechten gut 1 Liter, rein serös. Der rechte Unterlappen ist entsprechend komprimiert. Die Lungenspitzen zeigen beiderseits Verwachsungen ihrer Pleuren und ca. erbsengrosse,

schwarze, derbe, luftleere Partien, die rechts einen kleinen Kreideherd einschliessen. Das Herz ist blass und schlaff, sonst ohne Patomorphie.

Der Pharynx zeigt leichte Verdickung der Schleimhaut, ist leicht bläulich. Der ganze Oesophagus ist stark erweitert, die Schleimhaut ist weisslich, derb, deutlich verdickt und zeigt da und dort etwas promonierende Höcker und Leisten, letztere in der Längsrichtung. Varicen und Ulcera sind im ganzen Oesophagus nicht nachweisbar. Die untersten $1^1/_2$ cm des Oesophagus-lumens sind dann enger als ein normaler Oesophagus, für einen nicht zu starken Zeigefinger aber durchgängig, dabei fühlt man einen kallösen Ring. Die Wand ist hier sehr derb und verdickt. Dem unteren Ende des Oesophagus entspricht eine handtellergrosse Höhlung (Fig. 1 Sonde), deren Wandungen ulceriert sind. Ungefähr in der Mitte des Ulcus findet sich ein ovalärer Defekt von $1^1/_2$ cm Durchmesser; der Rand desselben ist glatt, zugeschärft, weisslich wie glasiert. Durch den Defekt ist die Leber sichtbar und zwar der Lobus caudatus, der eine linsengrosse, oberflächliche Arrosion zeigt. Mit diesem Defekt in dem Grunde des Ulcus ist die Kommunikation mit der Bursa omentalis nunmehr gegeben. Tatsächlich sind auch die Wände derselben in ihrem linken Teil fibrinös eitrig belegt. Die Wände des Foramen Winslowii erscheinen verdickt und eitrig belegt.

Vergleiche die Abbildungen 1 und 2.

I.

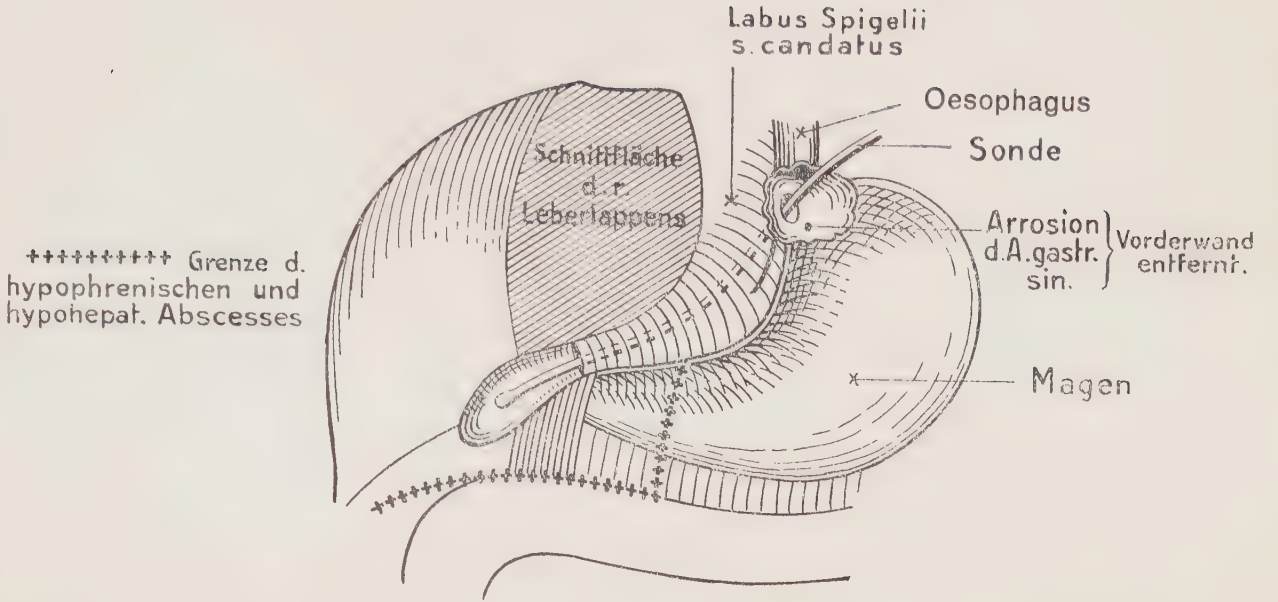
Labus Spigelii
s. candatus
Oesophagus
Sonde
Schnittfläche
d. r.
Leberlappens
Arrosion
d. A. gastr.
sin.
Vorderwand
entfernt.
++++++++++ Grenze d.
hypophrenischen und
hypohepat. Abscesses
Magen

II.

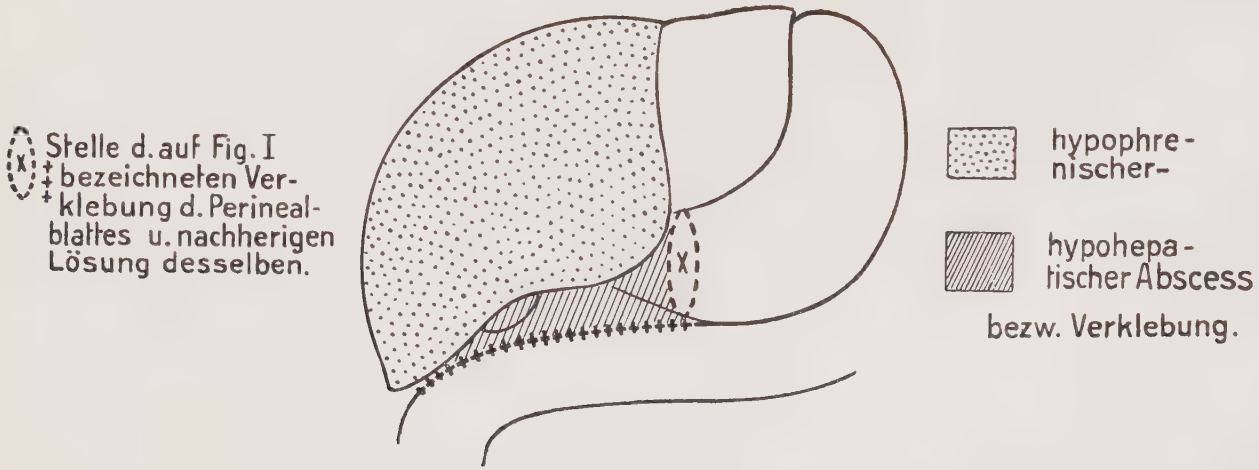
X
Stelle d. auf Fig. I bezeichneten Verklebung d. Perinealblattes u. nachherigen Lösung desselben.
hypophrenischer-
hypohepatischer Abscess
bezw. Verklebung.

Unterhalb des genannten Defektes wölbt sich im Ulcusgrund ein Granulom mit zentraler Oeffnung vor, wie die Präparation ergibt: ein arrodierter Ast der Art. gastr. sin.

Auf dem Schnitt zeigt die Leber deutlich acinöse Zeichnung. In der Gallenblase flüssige Galle. Pankreas, abgesehen von der Verdickung, entsprechend der Verwachsung mit dem Magen o. B. Nieren, Prostata, Blase, Larynx ebenfalls o. B. In der Aorta vereinzelte gelbliche Flecke.

Anat. Diagnose:

Cardia-carcinom — ohne Metastasen — mit ausgedehnter Ulceration.

Arrosion der Art. gastr. sin., Perforation der Bursa omentalis minor. Abgekapselter hypohepathischer Abscess mit fibrinöser, adhäsiver, rechtsseitiger Pleuritis, Sek. Durchbruch in die übrige Bauchhöhle.

Mikroskop. Befund:

In der Muskularis cardiae Drüsenschläuche mit einschichtigem, kubischem Epithel.

Diagnose: Adenocarcinom.

Ich habe versucht, in dem ersten Teil meiner Abhandlung Fälle zu bringen, bei welchen der Schmerzen betreffende symptomlose Verlauf charakteristisch ist, und habe im Gegensatz zu diesem einen Fall beschrieben, dessen ganzen Verlauf eine grosse Schmerzhaftigkeit kennzeichnet.

Es drängt hierbei unwillkürlich sich die Frage auf, wie sich diese Unterschiedlichkeit erklären lässt. Ich möchte zunächst kurz auf das Wachstum des Oesophaguskrebses hinweisen.

Der Krebs beginnt als Infiltration, indem die vom Epithel ausgehenden Zapfen in die Wandung eindringen; sie wachsen zwischen die Muskelfasern hindurch, dringen bis zum äusseren Bindegewebe vor und verdicken so das Oesophagusrohr. Die normalen Wandbestandteile werden so aber nicht nur auseinandergedrängt, sondern auch später erdrückt und es tritt an ihre Stelle eine grauweisse homogene, krebsige Masse. Die Infiltration beginnt teils fleckweise, inselförmig, erhebt sich als Knoten oder wird häufiger bald ring- oder gürtelförmig, und es erfolgt Stenose. Es kommt dann meistens, wohl auch unter dem Einfluss von stagnierenden Ingesta zu geschwürigem Zerfall der Neubildung. Der Zerfall kann einen solchen Umfang annehmen, dass die ursprüngliche Stenosenbildung keine Erscheinungen mehr macht, und Speisen manchmal ungehindert den Oesophagus passieren, manchmal allerdings auch durch reflectorisch ausgelöste Spasmen festgehalten und regurgitiert werden.

Beim zellärmeren harten Skirrhus ist der geschwürige Zerfall nicht so ausgesprochen; der Geschwürsgrund ist narbig und hart, und der Uebergang in normales Gewebe ist nicht scharf markiert. Im Bereich des cirkulären Skirrhus ist das Rohr verengt und die Wand nicht nur durch die skirrhöse Infiltration, sondern auch durch die Hypertrophie der Muskulatur

oft stark verdickt. Von hier aus kann sich der Krebs ausbreiten und an einer anderen Stelle — oberflächlich und unabhängig von der primären Neubildung — unter Vortäuschung primärer Tumoren erscheinen.

Diese Erklärung, die hauptsächlich Kaufmann entnommen ist, berechtigt uns zu folgenden Schlüssen. Das skirrhöse Carcinom breitet sich auf dem Wege der Lymphbahnen mehr flächenhaft über den Oesophagus aus, macht dann Stenose-Erscheinungen, Schluckbeschwerden; das mehr infiltrierende Carcinom macht auch Schluckbeschwerden, die aber mit zunehmendem Zerfall zurücktreten, um andere Symptome dafür evenuell in den Vordergrund treten zu lassen: Schmerzen, die als „Intercostalneuralgieen" imponieren. Diese Schmerzen sind aber nicht etwa direkt und absolut auf das destruierende Wachstum zurückzuführen, denn wir haben Carcinome, die unerkannt als Pneumonie oder Lungengangrän auf den Sektionstisch gekommen sind, ohne je Schmerzen gemacht zu haben, sondern sind auf andere Momente zurückzuführen, die nicht ausschliesslich, aber doch als sehr einleuchtend in Betracht gegezogen werden müssen.

Ich meine die Verhältnisse von Carcinom und Lymphbahnen zu den Nerven.

Um den Verlauf der Lymphbahnen in der Wandung des Oesophagus zu demonstrieren, machte Sakata Injektionen teils an dem herausgenommenen Oesophagus, teils in situ, um zugleich die abführenden Stämme und die zugehörigen Drüsen darstellen zu können.

Gleich Teichmann kommt Sakata zu dem Ergebnis, dass man in der Schleimhaut und Submukosa eine oberflächliche und eine tiefe Lage von Lymphgefässen erkennen kann, dass beide aber in so innigem Zusammenhange stehen, dass man sie tatsächlich nicht als für sich bestehend betrachten kann. Anders aber verhält es sich mit der Muskularis und der Schleimhaut. Sowohl Sappey wie Sakata ist es nicht gelungen, das Kapillarnetz der Muskularis von dem Kapillarnetz der Schleimhaut aus zu injizieren. Um die Muskelhautkapillaren zu injizieren, mussten sie Injektionsstiche in die Muskularis selbst machen. Was für Schlüsse kann man nun für die Ausbreitung des Carcinoms ziehen? Das Carcinom kann nicht auf dem Lymphwege durch die Muskularis hindurch vorwärtsdringen, sondern muss die Fähigkeit zu infiltrierendem Wachstum in sich schliessen. Sind die Krebszapfen bis in die Muskularis vorgedrungen, so ist die Möglichkeit eines Einbruchs in die Lymphbahnen derselben bald gegeben, die entweder direkt zu den benachbarten Drüsen gelangen, oder eine Weile in der Länge der Oesophaguswand verlaufen. Das Wachstum in der Richtung der Lymphbahnen ist also nicht immer zutreffend; aber die häufigste Ausbreitung, die unter dem Namen Gürtelkrebs vorkommt, nimmt diesen Weg, hat aber keinen infiltrierenden Charakter, sondern breitet sich ringförmig oder längs dem Oesophagus aus. So kann es vorkommen, dass ein Carcinom wie bei Fall Hahn den Oesophagus in ein starres Rohr verwandelt, auf den Magen übergreift und

erst spät Schmerzsymptome macht. Die Speisenröhrenwand selbst ist vom mittleren Drittel abwärts unempfindlich. Ist aber das Carcinom — und das ist gerade bei dem üppig wuchernden, infiltrierenden Carcinom häufig der Fall — in die Lymphbahnen der Muskularis eingebrochen, so ist eine Infiltration der Drüsen bald erreicht, und dem Carcinom — wie ich unten noch zeigen werde — ein Elektivweg zu den Nerven gewiesen. Diese Drüsen nun sind es, die durch Zug oder Druck auf die Nerven des parietalen Blattes frühzeitig Schmerzen auslösen können. Fleiner hat auf diese Tatsache verschiedentlich hingewiesen. Auch Kaufmann meint, dass einmal die Nerven durch die Ausbreitung nach dem paravertebralen Gewebe, also speziell die dort verlaufenden und sich verzweigenden Aeste der Intercostalnerven, durch krebsige Drüsen eingeengt, komprimiert oder durchwachsen werden. Es kommen ausstrahlende Schmerzen in Betracht und solche, welche von den Patienten hier und dorthin lokalisiert werden. Ich glaube auch sehr wohl an die Möglichkeit, dass die Kompression auf die Nervenstämme die Schmerzen erklären können. P. Ernst hat in „Wachstum und Verbreitung bösartiger Geschwülste“ uns einen Weg gewiesen, auf welchen eine Erklärung für die Schmerzen als Frühsymptom zu finden ist. Ernst geht in seiner Züricher Schrift — eine Erweiterung der Inaug.-Diss. v. Gurgerowitsch — davon aus, dass sich das Krebsgewebe mit einer gewissen Vorliebe, wenn auch nicht ausschliesslich, auf dem

Lymphwege verbreitet und die regionären Lymphdrüsen ergreift. Die Lymphsarkome, vor allem dann die Karcinome, verbreiten sich längs der Gefässe und Bronchien, eben auf dem Wege der peribronchialen und der perivaskulären Lymphbahnen. Wie schon Borrmann nachgewiesen hat, muss die Annahme einer Implantationsmetastase fallen gelassen werden, überall lassen sich Verbindungswege und zwar in den Lymphgefässen nachweisen. Auf Grund dieser Beobachtungen hat nun Ernst über die Verbreitungswege von Carcinomzellen in Nerven bei Speiseröhrenkrebs geforscht und war zu folgenden Ergebnissen gekommen: „Die ersten Beobachtungen machte ich an einem Speiseröhrenkrebs bei einer 38 jährigen Frau C. W. In Betracht kommen die Rami oesophagei des Nervus vagus. Die meisten bestehen aus einem einzigen Bündel, ein Teil oder die ganze Peripherie derselben ist mit epithelialen Zellen besetzt. Die unmittelbare Umgebung der Nerven ist frei von Krebswucherung, woraus hervorgeht, dass offenbar ganze Strecken weit sich der Krebs in der Längsrichtung der Nerven verbreiten kann. In anderen Bündeln liegen zwischen den Nervenfasern verschieden grosse, rundliche Haufen von Krebszellen, deren Zellgrenzen z. T. undeutlich sind, sodass sie leicht für Riesenzellen genommen werden können. Im Vergleich zu freien unversehrten Nerven erscheint das Perineurium leicht verdickt und durch Erweiterung der Lymphspalten lamellös und blätterig. Also perineurale und endoneurale Krebswucherungen".

Zu gleicher Zeit beschrieb Klebs in seiner allgemeinen Pathologie ein papilläres Carcinom d. Conjunktiva mit Einwucherung des Krebsgewebes in die Lymphbahnen der Augenmuskelnerven.

Thoma berichtet, dass die Scheiden und Hüllen der peripheren Nervenverzweigungen nicht selten die Verschleppung der Geschwulstkeime bei dem Carcinom vermitteln. Unterkieferkrebse setzen Metastasen im Verlauf der Unterkiefernerven, die sich durch die ganze Länge des Unterkieferkanals erstrecken, und an der hinteren Oeffnung derselben zu Tage treten.

In der anatomischen Gesellschaft in Paris hat Pillich einen Fall von Ca- Recidiv d. Mamma, zwei Jahre post operationem entstanden, vorgeführt. Hier waren von den Krebsknoten der Achselhöhle aus Krebselemente in die Lymphspalten der Nerven, besonders Medianus, hineingewuchert und hatten ihn dabei teilweise zerstört. Im Leben sind dadurch Schmerzen und trophische Störungen verursacht worden.

Auch Ernst ist der Ansicht, dass in dem Markschwund der anatomische Grund für die Schmerzempfindung zu suchen sei. Diese war in einem Fall post operationem, als Gewicht und Kräfte noch zunahmen, das erste und wichtigste Symptom und ein Beweis, dass eine radikale Entfernung nicht gelungen war. Vielleicht spielt der Chemismus der zerfallenden Krebszahlen auch eine Rolle.

Kurz hinweisen will ich noch auf einen Fall von Berta Erlanger Inaugural-Dissertation, Heidelberg, wo bei einem Patienten von Prof. Fleiner, als erstes Symptom

eines Magenkarcinoms heftige Schmerzen in der linken Thoraxseite auftraten, Schmerzen, die von den früher zugezogenen Aerzten übereinstimmend als Interkostalneuralgie aufgefasst wurden; es bestanden auch in der Tat im 6. und 7. Interkostalraum die charakteristischen Druckpunkte.

Ob auch auf dem Blutweg (Goldmann, Heinemann, Cigheri, Virchow) Krebszellen in das Nervengewebe gelangen können, darüber sind m. W. noch keine Beweise erbracht. Die letztgenannten geben auch zu, dass trotz des häufigen Nachweises von Krebszellen im Blut Metastasen überhaupt auf diesem Wege selten beobachtet worden sind.

Wir kennen jedenfalls einen Weg, auf welchem Krebszellen zu den Nerven gelangen und sehr frühzeitig Schmerzsymptome machen können. Ich glaube wenigstens für meinen speziellen Fall eine Unterlage gefunden zu haben, um die früh auftretenden Schmerzen und den dauernd schmerzhaften Verlauf erklären zu dürfen. Der Patient hatte die ersten Schluckbeschwerden im März 1910, die ersten Schmerzen sollen im Juni 1910 aufgetreten sein, der Exitus erfolgte November 1911! Also bestanden die Schmerzen 1 Jahr und 8 Monate. Durchschnittlich treten die Schmerzen erstaunlich — hinsichtlich der Ausdehnung — spät auf, 3 bis 4 Monate ante exitum oder noch später; dann sind sie aber auch teilweise nicht als Schmerzen, sondern mehr als Druck infolge Stenosierung zu deuten, Beschwerden, die nach Ulceration der Stenose auch wieder verschwinden. Oder es handelt sich direkt um Zerstörungen, die aus dem

Wachstum der Geschwulst resultieren. Es muss also in meinem Fall zu einer sehr frühzeitigen Infiltration von Drüsen gekommen sein, die dann durch Druck auf die Interkostalnervenstämme, durch Umwachsung derselben, oder durch Zug an dem retropleuralen Blatt Schmerzen ausgelöst haben. Oder es ist durch den Lymphtransport an einer Praedilektionsstelle ein Einbruch in einen Nerven erfolgt.

Ich möchte meine Arbeit dahin zusammenfassen: Schmerzen treten einmal so spät auf, dass der Fall für eine wirksame Therapie hoffnungslos ist, ein anderes Mal werden sie, vielleicht mangels anderer Symptome missdeutet, und wertvolle Zeit geht verloren.

Jedenfalls darf man sich nicht mit der Diagnose Neurose oder Neurasthenie begnügen, wenn man nicht alle Hilfsmittel der modernen Diagnostik-Oesophaguskopie und Röntgenuntersuchung erschöpft hat.

Und wenn man einem einsichtigen Patienten bei der heute verbreiteten Krebsfurcht die Möglichkeit eines Geschwürs andeutet, so glaube ich wohl, dass es dem behandelnden Arzt leicht sein wird, zur Klärung der Diagnose den Patienten von der Notwendigkeit eines kleineren oder grösseren Eingriffes zu überzeugen.

Am Schlusse meiner Ausführungen möchte ich meinem hochverehrten Lehrer, Herrn Prof. Dr. Fleiner, für die gütige Zuweisung dieser Arbeit, sowie Herrn Prof. Dr. Ernst, für die Ueberlassung des Sektionsprotokolls meinen ergebensten Dank aussprechen.

Literaturverzeichnis.

Borrmann, A., „Die Beurteilung multipler Carcinome im Digestionstraktus". Das Wachstum und die Verbreitung des Magenkarcinoms vom anatomischen und klinischen Standpunkt" (Mitteilungen aus dem Grenzgebiet der Medizin und Chirurgie, Suppl. 1, 1901, pag. 376.).

Bosse, H., Riga, „Ueber einen klinisch interessanten Fall von Oesophaguskarcinom" (St. Petersb. med. Wochenschrift, 1905, Nr. 39.).

Cigheri, M., „Die Lymphdrüsen bei der Ausbreitung des Uteruskarcinoms" (Monatsschrift f. Geburtshülfe und Gynaekologie, Bd. 24, 1906).

Emanuel, J. G., „Cancer of the oesophagus without obstruction (The Lancet, 8. Okt.)

Erlanger, Berta, „Beiträge zur Diagnose des Magenkarcinoms mit besonderem Hinweis auf das Schmerzsymptom" (Inaug. Diss. Heidelberg, 1910.)

Ernst, P., Zürich, „Wachstum und Verbreitung bösartiger Geschwülste" (Festschrift für Prof. Julius Arnold, Zieglers Beiträge. 7. Suppl. 1905).

Fleiner, W., „Lehrbuch der Krankheiten der Verdauungsorgane.

Goldmann, „Verbreitungswege des Karcinoms" (Berl. Chir. 18.)

Hahn, Fl., „Ein Fall von Gallertkrebs der Magens und der Speiseröhre" (Inaug. Diss. Erlangen, 1899.).

Heinemann, J., „Ueber Metastasierung maligner Tumoren im Centralnervensystem" (Virchows Archiv 1911).

Kaufmann, „Spec. Pathologie".

Knierim, G.. „Ueber diffuse Meningealkarcinose mit Amaurose und Taubheit bei Magenkarcinom“ (Ziegler, 1908, Bd. 44, pag. 409).

Litten, M., „Kurze Bemerkung zu dem Aufsatz v. W. Kuckein“ (Deutsche med. Wochenschrift, 1902, Nr. 27).

Mitchell, W. H., „Early cervical lymph node enlargement the sole sign of carcinoma of the oesophagus“ (Boston med. journal 1908 Nr. 27).

Most, A., „Ueber die Lymphgefässe und die regionären Lymphdrüsen des Magens in Rücksicht auf die Verbreitung des Magenkarcinoms“ (Arch. f. klin. Chir., 1899, Bd. 59)

Ribbert, H., „Das Karcinom des Menschen“.

Price, F. W. and Gibb, J. G., „A case of cancer of the oesophagus communicating with the right bronchus in which there was a complete absence of the usual symptoms“ (The Lancet, 1906).

Steven, J. L., and Workmann, C., „Bericht eines Falles von schmerzlosem Oesophaguskarcinom“.

Strauss, M., „Primärer latent verlaufener Speiseröhrenkrebs mit Metastase am Schädeldach als Unfallfolge“ (Münch. med. Wochenschrift 1912, Nr. 7).

Sakata, K., Ueber die Lymphgefässe des Oesophagus mit Berücksichtigung der Verbreitung des Karcinoms“ (Mitt. a. d. Grenzgebiet d. Medizin und Chirurgie 1903, Bd. XI).

Coplin, „Karcinoma of oesophagus“ (Amer. Med., 1904, Vol. 7).

Kraus, „Spec. Pathologie“ (Nothnagel, Die Erkrankung der Mundhöhle und der Speiseröhre.).

Lebenslauf.

Verfasser vorstehender Arbeit, Karl August Pape, Sohn des verstorbenen Kaufmanns Eduard Theodor Pape und seiner Frau Johanne, geb. van der Moolen, ist geboren am 16. Februar 1886 zu Düsseldorf, prot. Konfession. Er erlangte das Zeugnis der Reife des Realgymnasiums zu Osterode am Harz Ostern 1907.

Den medizinischen Studien oblag er zunächst in Heidelberg und bestand am Schluss des 6. Semesters, Ostern 1909, dortselbst das Physikum. Sommersemester 1909 studierte er an der Universität Kiel, im Wintersemester 1909/10 an der Universität München, kehrte Sommersemester 1910 nach Heidelberg zurück, wo er seine Studien zum Abschluss brachte und Mai 1912 das medizinische Staatsexamen bestand. Im praktischen Jahr arbeitete er an der medizinischen Poliklinik in Heidelberg unter Geheimrat Fleiner vom 1. Juni bis 30. September 1912, genügte dann mit der Erlaubnis des Ministeriums betreffend Unterbrechung des praktischen Jahres seiner halbjährigen Militärpflicht, war dann vom 1. April bis 30. September an dem pathologischen Institut der Düsseldorfer Akademie zuerst unter Geheimrat Lubarsch, später unter Professor Mönckeberg als Medizinalpraktikant tätig und beendigte das praktische Jahr an der Kinderklinik der städtischen Akademie unter Professor Schlossmann am 30. November 1913.